



# SANUM-Therapie in der täglichen Praxis

## Kurzgefasste Beschreibung einiger Behandlungsfälle

von HP Christine Bergmeier

Auf meine erste Veröffentlichung in der SANUM-Post Nr. 59 folgte eine rege Nachfrage per Post und Telefon. Über das Interesse zahlreicher Kollegen aus dem In- und Ausland habe ich mich sehr gefreut und sage an dieser Stelle nochmals vielen Dank dafür.

Die positive Resonanz und die wiederholte Aufforderung, auch weiterhin bewährte Behandlungskonzepte zu Gunsten unserer Patienten weiterzugeben, waren ausschlaggebend für die folgenden Berichte und Erfahrungen aus meiner Praxis:

### **Christine P. / \*1965**

#### *Trichilemmalzyste am Oberkopf*

Die Patientin klagte über eine „Beule“ am Kopf, die mit den Mondphasen wuchs und Druck und Spannungsgefühl verursachte. Die etwa 1 cm große Zyste hatte seit ca. 12 Jahren Probleme gemacht und wurde 1998 operiert. Nach der chirurgischen Entfernung sei sie bald wieder nachgewachsen.

Die junge Frau ist rechtsseitig behindert durch Sauerstoffmangel während der Geburt; dies zeigt sich durch Spastik und mangelnde Feinmotorik der gesamten rechten Körperhälfte.

In der Vorgeschichte fanden sich psychotische Schübe, die schulmedizinisch behandelt wurden. Zusätzlich klagte die Patientin über nervöse Schwäche, Bauchkrämpfe während der Periode und ein erhöhtes Schlafbedürfnis (9 - 10 Std. pro Nacht).

Die Augendiagnose zeigte eine lymphatische Konstitution sowie eine neurogene Anlage mit Neuronetzen

und Neurohäkchen, außerdem eine tuberkulöse Disposition und eine verschmierte Blut-Lymphzone.

Die Patientin wurde mit Reflexzonen-therapie am Fuß behandelt, machte zuhause mehrmals wöchentlich Leberwickel, trank begleitend eine Bitterteemischung und mied Kuhmilch und -produkte. Mit Lympholact als Trinkkur (1 Essl. auf 1 l Wasser) wurde das lymphatische System angeregt und der pH-Wert reguliert.

Sie erhielt SANKOMBI morgens oral und 2 x täglich 1-2 Tr. auf die Zyste eingerieben, abends 2 Tbl. CITROKEHL und vor dem Schlafen MUCEDOKEHL für das Neurovegetativum. Nach ca. 4 Wochen wurde umgestellt auf morgens MUCOKEHL 1 Kps. und abends NIGERSAN 1 Kps. Nach ca. 6 Wochen bemerkte die Patientin, dass die Zyste sich verkleinert hatte, das Spannungsgefühl nicht mehr vorhanden war und der Gesamtzustand wesentlich entspannter war.

Die Zyste zeigt sich heute (14 Mon. später) als kleine Erhebung (ca. stecknadelkopfgroß), sie wächst nicht mehr und macht keinerlei Druck- oder Spannungsgefühl.

### **Sascha J. / \* 2000**

#### *chronische Bronchitis / Appetitlosigkeit / Schreikind*

Der fast 2-jährige Junge wurde wegen einer chronischen Bronchitis (vom Kinderarzt diagnostiziert) in die Praxis gebracht, er röchelte und sein Atmen klang wie Schnarchen. Das Kind war Lymphatiker, es atmete mit offenem Mund und zeigte das Vollbild der Skrofulose.

Bisher waren Schlaf und Essverhalten des Buben unauffällig. Seit einiger Zeit hätte sich das Kind völlig verändert: es schrie häufig wie am Spieß, weinte viel und mochte nicht mehr alleine sein. Es war appetitlos, würde aber 2 - 3 Flaschen Milch pro Tag trinken. Gelegentlich traten Durchfälle auf sowie Nachtschweiß v. a. am Kopf.

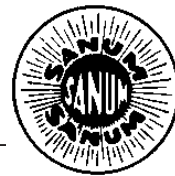
Die Mutter erinnerte sich, dass 5 Monate zuvor innerhalb von 8 Wochen mehrere Impfungen vorgenommen worden waren, wobei Sascha auf die Fünffachimpfung mit Rötung und Ausschlag am Körper reagiert habe, und auch die Hepatitis B-Impfung war schlecht vertragen worden.

Kuhmilch und -produkte, Schweinefleisch, Zitrusfrüchte und Säfte wurden sofort für 3 Wochen strikt vom Speiseplan gestrichen. Als Ersatz wurde Reismilch, Mandelmilch, biol. Kokosmilch, Schaf- und Ziegenmilch und deren Produkte angeboten. Als Getränk gab es Tee oder Mineralwasser.

Die Ernährung sollte aus überwiegend Gemüse, Kartoffeln und Gemüsesuppen bestehen. Als Brotaufstrich waren pflanzliche Aufstriche möglich, Kekse und Kuchen wurden durch Reiswaffeln ersetzt.

Das Kind bekam 3 Tage FORTAKEHL, dann wieder 3 Tage SANKOMBI usw. jeweils 2 Tr. morgens verabreicht. Zusätzlich wurden abends 2 Globuli Thuja D6 gegeben zum Ausleiten möglicher Impffolgen.

Nach 3 Wochen kam die vorher skeptische Mutter mit dem Kind wieder



in die Praxis: Das Kind akzeptierte den Kuhmilchersatz und entwickelte bereits nach einer guten Woche langsam wieder Appetit. Nach 1 Woche Behandlungszeit reagierte Sascha mit einer Ohrenentzündung, die leicht zu behandeln war, und so schnell wieder ging, wie sie kam. Der Junge hatte einen deutlichen Entwicklungsschub gemacht und war wieder fröhlich und ausgeglichen wie zuvor.

Das Röcheln und die „chronische Bronchitis“ waren komplett verschwunden. Mit wenigen Mitteln und kleinen Gaben konnte dem kleinen Patienten gut und schnell geholfen werden.

Die Hauptarbeit liegt darin, den Müttern zu erklären, warum gerade die „gute Kuhmilch“ häufig als Primäranthigen einzustufen ist und deshalb gemieden werden muss.

#### **Katharina Sch. / \*1955**

*Fibromyalgie-Syndrom oder „Schmerz überall“*

Die Patientin kam mit einem ganzen Bündel von Symptomen: Kopfschmerzen vom Nacken aufsteigend (Schläfenregion, mit Schmerz im linken Auge), häufig mit Übelkeit jedoch ohne Erbrechen, Schulter-Nackenschmerzen, Erschöpfung, Schwäche; selbst kleine Gehstrecken bereiten große Mühe. Schmerz im Gesäß ausstrahlend in die Beine, besonders im Oberschenkelbereich, Schmerz im Bereich der Rippen, Gefühl innerlich zu zittern, depressive Verstimmung, PMS, Durchblutungsstörungen und Kältegefühl vor allem in den Füßen, Einschlafstörungen, Durchschlafstörungen, manchmal stündlicher Harndrang, Blähungen, stressbedingte Durchfälle, trockene Augen. Die Patientin war seit 2 Monaten krankgeschrieben.

Vom Hausarzt wurde „Muskel-schwäche im Bereich der Wirbelsäule“ sowie „beginnendes Klimakterium“ diagnostiziert und Bewegung, Krankengymnastik und Massagen verordnet.

Die Beschwerden blieben.

Die Anamnese beinhaltete zweimal langwierige Sehnenscheidenentzündungen (1998 über 8 Wochen und 2001 über 6 Monate), virale Erkrankung im Erwachsenenalter (Windpocken), vorausgegangene Pilzinfektionen (vor allem während der Zeit der Scheidung vom Ehemann) sowie 11 alte Amalgamfüllungen.

Ernährung: täglich Milch, Kaba, Schokolade, häufig Joghurt und Käse, zusätzlich 2 x Fleisch und 2 x Fisch pro Woche. Trinkmenge: knapp 1 Liter täglich.

Wir beginnen die Therapie mit der SANUM-Ausleitungstherapie (OKOUBASAN, USNEABASAN, MAPURIT, ZINKOKEHL, LUFFASAN; zur Beschreibung siehe SANUM-Post Nr. 55, S. 14) über 3 Wochen und mit einem Termin bei einem ganzheitlich arbeitenden Zahnarzt. Der Zahnarzt wurde durch mich über die Beschwerden der Patientin informiert und um Störfeldsuche gebeten. Es fanden sich ein wurzeltoter Molar und ein Eiterherd im rechten Oberkiefer; beides wurde vom Zahnarzt reguliert.

Die Ernährung wurde auf eiweißarme Kost nach Dr. Werthmann umgestellt.

Die Patientin bekam Reflexzonen-therapie am Fuß (nach Marquardt), Infrarot A-Tiefenwärme, basische Fußbäder täglich abends, NOTAKEHL, FORTAKEHL, SANUVIS und Lymphomyosot, später MUCOKEHL und NIGERSAN im Wechsel mit FORTAKEHL und NOTAKEHL, SANUVIS weiterhin.

Nach ca. 6 Wochen: die Beschwerden waren von 100% zu Beginn der Behandlung auf nunmehr 20% gesunken. Der Allgemeinzustand war deutlich gebessert, die Patientin hatte wieder Energie, konnte gut schlafen, hatte ihre Lebensfreude zurück gewonnen und freute sich, dass ihr die jahrelange Einnahme von Schmerzmitteln und deren Spätfolgen erspart werden konnte.

P.S.:

In meine Praxis kommen relativ viele Patientinnen mit Fibromyalgie. Vielen konnte gut geholfen werden, einige sind schmerzfrei. Die Hauptarbeit war auch hier, die Patientinnen davon zu überzeugen, welchen Stellenwert die Eiweißmast der heutigen Zeit gerade beim Krankheitsbild der Fibromyalgie hat.

Erfolg hat nur der, der wirklich gesund werden will, ein Gesamtkonzept akzeptiert und sein Essverhalten (der TV-Werbung zum Trotz) langfristig ändert. Trotz massivster Beschwerden scheint es für manche Menschen nicht möglich zu sein, tierisches Eiweiß zu reduzieren – die Behandlung hat ohne Ernährungsumstellung aber nicht den gewünschten Erfolg. Es liegt an uns, den Patienten umfassend zu beraten, ihm bestmögliche Behandlung zukommen zu lassen, individuell passende Medikamente zu suchen und ihn zur Mitarbeit an seiner Gesundung zu motivieren.

#### **Maria G. / \* 1949**

*Klimakterische Hitzewallungen / Nacken-Schulter-schmerz links / Schmerzen in beiden Daumen-grundgelenken (Arthrose)*

Die Patientin hatte zum Zeitpunkt der Erstkonsultation seit 4 Monaten keine Periode mehr. Starkes Schwitzen Tag und Nacht in Schüben (nachts stündliches Erwachen). Starke Schmerzen im Nacken-Schulterbereich sowie in beiden Daumen bereiteten der Sekretärin große Probleme.

Mit Ausbleiben der Regel fehlt den Frauen ein zusätzliches Ventil und eine weitere Möglichkeit der Entgiftung. Nicht selten leiden die Frauen in dieser Zeit unter mehr oder weniger starken Hitzewallungen, die nicht nur unangenehm sind, sondern auch schwächend wirken.

Hier beginnt die Therapie mit dem Entsäuern und dem Eiweißfasten:

ALKALA N (morgens und abends je 1 Messlöffel auf ein großes Glas warmes Wasser)



FORTAKEHL morgens und abends, MAPURIT 1 Kps. zum Mittagessen,

Phönix Phonohepan 3 x 30 Tr. n. d. E., später Bomaklim Tr. von Hevert.

Basische Fußbäder über 30 Min. täglich abends, Leberwickel und eine Bitterteemischung (Wermut, Salbei, Birkenblätter) konnten die Beschwerden der Patientin deutlich reduzieren; sowohl die Schmerzen als auch die Hitzewallungen waren nach insgesamt 5 Wochen so gut wie nicht mehr vorhanden.

### **Ralph P. / \* 1964**

*Herpes Zoster-Befall der linken Kopfhälfte / drohende Erblindung*

Der Patient kam auf Anraten seiner Ehefrau in meine Praxis. Er litt an den Folgen einer Zoster-Neuralgie (Trigeminus I, mit Beteiligung der Augen: Hornhaut- und Regenbogenhautentzündung sowie Hornhautschädigung durch Narben).

Er bekam vom Arzt Zovirax Augensalbe, ein Corticoid (Isoptomax), Analgetika (Tramagetic 100 mg Brausetabletten) und ein Psychopharmakon (Amineurin).

Nach 4-wöchiger Behandlung durch zwei Augenärzte blieben als Symptome: stechender Schmerz im li. Auge, Sehen wie durch Milchglas, Juckreiz im Bereich der linken Gesichtshälfte und die Diagnose, er müsse mit einer Erblindung des linken Auges rechnen, da eine Besserung erfahrungsgemäß nur in einem von 10 Fällen möglich wäre.

Weitere Beschwerden: Seit 20 Jahren Kopfschmerz meist rechtsseitig, 4x pro Jahr Migräne (re), Durchschlafstörungen, Unruhe, Erschöpfung, Tinnitus bds., hohe Belastung durch Zeitdruck und Stress am Arbeitsplatz (Arbeit am PC)

Die ganzheitliche Behandlung des Pat. umfasste 8x Reflexzonentherapie am Fuß, täglich Leberwickel und basische Fußbäder, Ernährungs-

umstellung: meiden von tierischen Eiweißen zugunsten basischer Kost. Die wöchentliche Stundenzahl am Arbeitsplatz wurde auf halbe Arbeitstage deutlich reduziert.

Die Hauptmittel waren: GRIFOKEHL Tr. (Holomed, NL) 2 x täglich oral und 2 x täglich das Augenlid außen einreiben im 3-tägigen Wechsel mit QUENTAKEHL morgens und abends oral. Zusätzlich SANUVIS, Hevert-B-Komplex-forte, Phönix Solidago und Phönix Phonohepan zur Unterstützung von Leber und Nieren.

Bereits nach einem Monat lag die Sehleistung nach Aussage der Augenärzte bei 85%, der milchig-weiße Schleier war verschwunden, die Lichtempfindlichkeit erträglich, das Stechen im Auge war deutlich reduziert und ohne Schmerzmittel erträglich geworden (beide Augenärzte waren überrascht von der messbaren Besserung; leider hat sich keiner dafür interessiert, wie es dazu kam).

Nach insgesamt 5 Wochen setzte ich außerdem ein: Cornea suis / Occulus tot. / Nervus opticus, Traumeel Tabletten der Firma Heel sowie Augennahrung der Fa. Regena Ney.

Das Sehvermögen war inzwischen bei 95%, die Vernarbungen der Hornhaut deutlich gebessert, tagsüber war das Sehen wie früher, bei Dämmerung etwas schlechter. Mit diesem Ergebnis konnte der Pat. nach insgesamt knapp 8 Wochen Behandlung in meiner Praxis im August 2002 entlassen werden.

Mitte Oktober 2002 bekam der Pat. wegen einer Bindehautentzündung vom Augenarzt Dexagel Augentropfen (Corticosteroid) und Vidisic Augengel verordnet. Der Herpes tauchte wieder auf, die Sehleistung wurde schlechter, so dass der Pat. nur noch verschwommen sehen konnte. Er selbst konnte sich bei 1 m Abstand vor dem Spiegel kaum noch sehen. Die Augenklinik wurde hinzugezogen, und es wurde mit

Zovirax, Dexagel und Acic Tabletten behandelt.

Der Zustand war so dramatisch, dass der Pat. sich abermals an mich wandte; die naturheilkundliche Behandlung musste von vorne beginnen: wieder GRIFOKEHL und QUENTAKEHL im 3-tägigen Wechsel, Leber- und Nierenmittel, Traumeel, B-Komplex-forte von Hevert, Heel Präparate als Trinkampullen, Unizink 50, Eleu Kokk, Orthomol Vision, basische Ernährung, Schonung der Augen, Entspannungsübungen, Stressabbau, usw.

Diesmal dauerte es fast 11 Wochen bis sich langsam die Besserung einstellte.

Zugluft und Kälte während der Wintermonate verschlechterten drastisch. Die Augen mussten noch längere Zeit geschont werden, die Arbeitszeitverkürzung wurde mit Einverständnis des Arbeitgebers beibehalten. Der Patient ist jetzt seit 5 Monaten beschwerdefrei, die Sehkraft ist fast wie vor der Erkrankung.

Gerade an diesem Fall sieht man, dass eine erfolgreiche Behandlung von vielen Faktoren abhängt: Die Mitarbeit des Patienten, die täglichen Hausaufgaben (Leberwickel, Fußbäder, usw.), das Verändern von Lebensumständen (Stressabbau, Entlastung am Arbeitsplatz) und das Einbeziehen der Ernährung haben den gleichen Stellenwert wie die Auswahl der passenden biologischen Medikamente. Hier konnte zum Glück gleich zweimal hintereinander durch ganzheitliche Therapie geholfen werden, wofür wir beide, Patient und Behandlerin, sehr dankbar sind. □

Anschrift der Autorin:

Christine Bergmeier  
Heilpraktikerin  
Augsburger Str. 18  
86368 Gersthofen  
Telefon: 0821 / 473036